REVISTA CIENTÍFICA - RECIMA21 ISSN 2675-6218

LEUCODISTROFIA HIPOMIELINIZANTE DO TIPO 10 EM ADULTO: RELATO DE CASO

Antônio Pedro Gabriel Monteiro Galhardo, Mateus Ricardo Galvão Teixeira, Bruno Corrêa Abreu

Afya Faculdade de Medicina de Itajubá

https://doi.org/10.47820/recima21.v7i6.8234

OBJETIVO: Descrever um caso raro de leucodistrofia hipomielinizante tipo 10 de início tardio em adulto, destacando aspectos clínicos, diagnósticos e terapêuticos em correlação com a literatura. METODOLOGIA: Relato de caso observacional, transversal e descritivo, baseado em visitas domiciliares, análise de prontuário e exames complementares, associado à revisão bibliográfica. estudo aprovado por cep, com tcle. RESULTADOS: Homem, 51 anos, com paraparesia espástica progressiva, disartria e disfagia. Exames de imagem evidenciaram hipomielinização e atrofia cortical, enquanto o sequenciamento do exoma completo identificou variante homozigótica no gene PYCR2. O manejo foi sintomático e multidisciplinar, com resposta limitada. Observou-se fenótipo atípico, com início tardio, evolução lenta e cognição preservada. CONSIDERAÇÕES FINAIS: O caso amplia o espectro fenotípico e reforça a importância da integração clínico-radiológica e molecular para o diagnóstico e manejo.
PALAVRAS-CHAVE: Leucoencefalopatias; Relato de Caso; Neurologia.

INTRODUÇÃO:

As leucodistrofias são doenças genéticas raras que afetam a substância branca do sistema nervoso central, sendo classificadas em hipomielinizantes e desmielinizantes.[1] As formas hipomielinizantes, em geral, manifestam-se na infância, com raros casos de início na vida adulta. atualmente, mais de 20 genes estão associados a essas condições, e a gravidade clínica depende das variantes genéticas envolvidas.[2] Dentre eles, destaca-se o gene PYCR2, que codifica uma enzima fundamental para a síntese de l-prolina, que garante a homeostase mitocondrial e o desenvolvimento cerebral. Sua deficiência está relacionada ao aumento da atividade da enzima SHMT2 e à elevação da produção de glicina, resultando em neurotoxicidade, axonopatia e disfunção de oligodendrócitos. Clinicamente, a doença inicia-se, na maioria dos casos, na infância, com microcefalia, atraso neuropsicomotor e espasticidade, apresentando prognóstico ruim e alta mortalidade. Em apresentações tardias, o curso tende a ser mais lento, com paraparesia espástica, disartria e disfagia.[1] O diagnóstico baseia-se na integração entre dados clínicos, história familiar e exames complementares.

A ressonância magnética apresenta alta sensibilidade para detecção de hipomielinização, enquanto o sequenciamento do exoma completo é fundamental para confirmação diagnóstica. até o momento, não há tratamento curativo, sendo o manejo baseado em medidas sintomáticas e acompanhamento multidisciplinar.[1]

ObJETIVOS:

Este artigo é publicado em acesso aberto (Open Access) sob a licença Creative Commons Atribuição 4.0 Internacional (CC-BY), que permite uso, distribuição e reprodução irrestritos em qualquer meio, desde que o autor original e a fonte sejam creditados.

REVISTA CIENTÍFICA - RECIMA21 ISSN 2675-6218

Descrever um caso raro de leucodistrofia hipomielinizante do tipo 10 de início tardio em paciente adulto, enfatizando as manifestações clínicas, os achados diagnósticos e o manejo terapêutico, correlacionando-os com a literatura contemporânea.

METODOLOGIA:

Trata-se de um relato de caso, de natureza observacional, transversal e descritiva, em conformidade com as diretrizes CARE (case report guidelines) – (figura 1).[3] O participante é um paciente diagnosticado com leucodistrofia hipomielinizante e assistido por uma unidade de estratégia da saúde da família. A pesquisa foi aprovada por comitê de ética em pesquisa (cep) sob o parecer nº 7.449.641, sendo iniciada após sua aprovação. foi elaborado termo de consentimento livre e esclarecido (TCLE), assegurando a voluntariedade do participante e a compreensão dos procedimentos envolvidos. A coleta de dados baseou-se na realização de duas visitas domiciliares ao paciente entre abril e junho de 2025, durante as quais foi realizado exame clínico abrangente, com ênfase neurológica. Realizou-se também análise do prontuário, mediante autorização formal de acesso aos dados. Os dados coletados foram analisados e comparados com a literatura, por meio de revisão e relatos de caso publicados nas bases de dados pubmed e scielo.

RESULTADOS:

Paciente masculino, 51 anos, com história de 25 anos de evolução de fraqueza proximal em membros inferiores, de progressão lenta e simétrica, evoluindo para paraparesia espástica e hipoestesia. posteriormente, desenvolveu disartria, parestesias torácicas e disfagia com episódios de broncoaspiração. O sequenciamento do exoma completo realizado em 2017 identificou variante homozigótica em PYCR2. A ressonância magnética realizada em 2023 evidenciou hipomielinização periventricular e atrofia cortical difusa. (Figura 2).

O tratamento ocorreu com foco sintomático. a administração de baclofeno foi suspensa por efeitos adversos, sendo substituído por ciclobenzaprina e desvenlafaxina. Aplicações de toxina botulínica não resultaram em melhora significativa do quadro clínico. O paciente mantém acompanhamento multiprofissional e independência parcial para as atividades de vida diária. A história familiar revela consanguinidade e casos semelhantes, sugerindo herança autossômica recessiva.

Em comparação à literatura, predominantemente pediátrica e de evolução rápida, este caso apresenta fenótipo atípico, com início tardio, curso lento e preservação cognitiva. Relatos prévios descrevem paraparesia espástica isolada em adultos.[4] No presente caso, observam-se manifestações adicionais, como disartria e disfagia.

De forma convergente com estudos em famílias consanguíneas, observa-se associação com variantes homozigóticas em PYCR2.[5] A confirmação diagnóstica dependeu da associação entre

Este artigo é publicado em acesso aberto (Open Access) sob a licença Creative Commons Atribuição 4.0 Internacional (CC-BY), que permite uso, distribuição e reprodução irrestritos em qualquer meio, desde que o autor original e a fonte sejam creditados.

REVISTA CIENTÍFICA - RECIMA21 ISSN 2675-6218

neuroimagem e sequenciamento de exoma completo, uma vez que a ressonância magnética isolada não é específica.[4] A escassez de casos em adultos limita a compreensão do espectro fenotípico, reforçando a relevância deste relato para o diagnóstico diferencial de paraparesia espástica progressiva.

CONSIDERAÇÕES FINAIS:

Este caso evidencia a importância do reconhecimento de formas atípicas de leucodistrofias em adultos. o sequenciamento do exoma é crucial para o diagnóstico, e o manejo baseia-se em abordagem sintomática, reabilitação e seguimento multidisciplinar individualizado.

REFERÊNCIAS:

Gagnier jj, Kienle g, Altman dg, Moher d, Sox h, Riley d; Care group. The care guidelines: consensus-based clinical case reporting guideline development. j clin epidemiol. 2014 jan;67(1):46-51. doi:10.1016/j.jclinepi.2013.08.003.

Hosseini sa, Ghelichi-ghojogh m. Mutation in pycr2 gene and hypomyelinating leukodystrophy in children: a case report study. ann med surg (lond). 2023 apr 15;85(5):2177-2179. doi: 10.1097/ms9.0000000000000684. pmid: 37228935; pmcid: pmc10205227.

Köhler w, Curiel j, Vanderver a. Adulthood Leukodystrophies. Nat Rev Neurol. 2018 feb;14(2):94-105. DOI: 10.1038/nrneurol.2017.175. epub 2018 jan 5.

Xie jj, Ni w, Wei q, Wu zy. Spastic paraplegia as the only symptom in two adult-onset patients carrying a novel pathogenic variant in pycr2. eur j neurol. 2021 feb;28(2):e17-e19. doi: 10.1111/ene.14530. epub 2020 oct 17. pmid: 32920934.

Zaki ms, Bhat g, Sultan t, Issa m, Jung hj, Dikoglu e, et al. pycr2 mutations cause a lethal syndrome of microcephaly and failure to thrive. ann neurol. 2016 jul;80(1):59-70. doi: 10.1002/ana.24678. epub 2016 jun 1. pmid: 27130255; pmcid: pmc4938747.

Este artigo é publicado em acesso aberto (Open Access) sob a licença Creative Commons Atribuição 4.0 Internacional (CC-BY), que permite uso, distribuição e reprodução irrestritos em qualquer meio, desde que o autor original e a fonte sejam creditados.

REVISTA CIENTÍFICA - RECIMA21 ISSN 2675-6218

FIGURA 1 - CHECK-LIST CARE:

CARE case report guidelines

CARE Checklist of information to include when writing a case report

BY-NC-ND

Topic	Item	Checklist item description	Reported on Line
Title	1	The diagnosis or intervention of primary focus followed by the words "case report"	✓
Key Words	2	2 to 5 key words that identify diagnoses or interventions in this case report, including "case report"	✓
Abstract (no references)	3a	Introduction: What is unique about this case and what does it add to the scientific literature?	✓
	3b	Main symptoms and/or important clinical findings	✓
	3c	The main diagnoses, therapeutic interventions, and outcomes	✓
	3d	Conclusion—What is the main "take-away" lesson(s) from this case?	✓
Introduction	4	One or two paragraphs summarizing why this case is unique (**may include** references)	✓
Patient Information	5a	De-identified patient specific information	✓
	5b	Primary concerns and symptoms of the patient	✓
	5c	Medical, family, and psycho-social history including relevant genetic information	✓
	5d	Relevant past interventions with outcomes	✓
Clinical Findings	6	Describe significant physical examination (PE) and important clinical findings	✓
Timeline	7	Historical and current information from this episode of care organized as a timeline	✓
Diagnostic Assessment	8a	Diagnostic testing (such as PE, laboratory testing, imaging, surveys)	✓
	8b	Diagnostic challenges (such as access to testing, financial, or cultural)	
	8c	Diagnosis (including other diagnoses considered)	✓
	8d	Prognosis (such as staging in oncology) where applicable	
Therapeutic Intervention	9a	Types of therapeutic intervention (such as pharmacologic, surgical, preventive, self-care)	✓
	9b	Administration of therapeutic intervention (such as dosage, strength, duration)	
	9c	Changes in therapeutic intervention (with rationale)	
Follow-up and Outcomes	10a	Clinician and patient-assessed outcomes (if available)	
	10b	Important follow-up diagnostic and other test results	
	10c	Intervention adherence and tolerability (How was this assessed?)	
	10d	Adverse and unanticipated events	
Discussion	11a	A scientific discussion of the strengths AND limitations associated with this case report	✓
	11b	Discussion of the relevant medical literature **with references**	✓
	11c	The scientific rationale for any conclusions (including assessment of possible causes)	
	11d	The primary "take-away" lessons of this case report (without references) in a one paragraph conclusion	
Patient Perspective	12	The patient should share their perspective in one to two paragraphs on the treatment(s) they received	
Informed Consent	13	Did the patient give informed consent? Please provide if requested	Yes ✓ No ☐

ISSN: 2675-6218 - RECIMA21

Este artigo é publicado em acesso aberto (Open Access) sob a licença Creative Commons Atribuição 4.0 Internacional (CC-BY), que permite uso, distribuição e reprodução irrestritos em qualquer meio, desde que o autor original e a fonte sejam creditados.

REVISTA CIENTÍFICA - RECIMA21 ISSN 2675-6218

FIGURA 2 - RESSONÂNCIA MAGNÉTICA REALIZADA EM 2023:

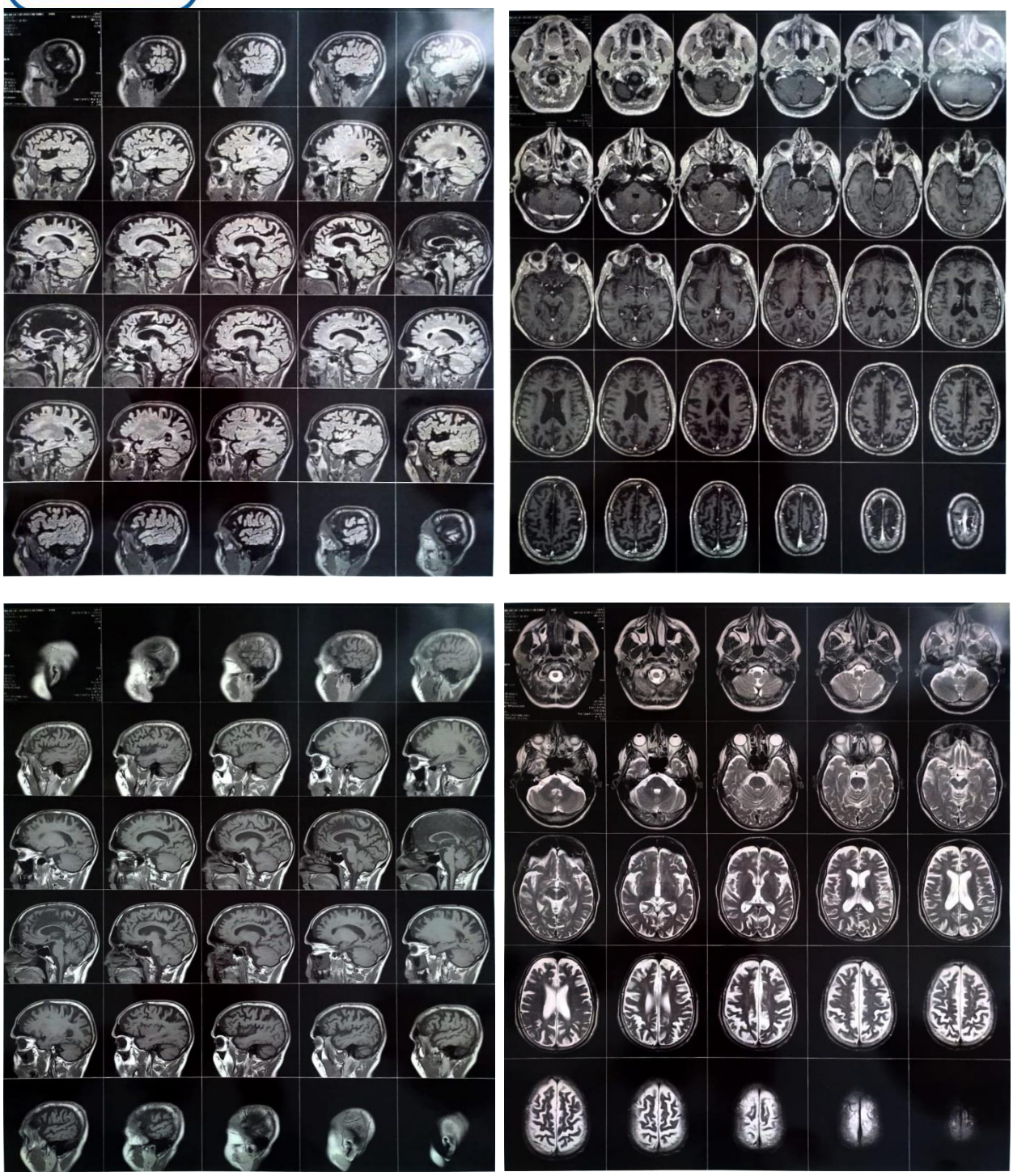

ISSN: 2675-6218 - RECIMA21

Este artigo é publicado em acesso aberto (Open Access) sob a licença Creative Commons Atribuição 4.0 Internacional (CC-BY), que permite uso, distribuição e reprodução irrestritos em qualquer meio, desde que o autor original e a fonte sejam creditados.